

31

しゃししょう
斜指症

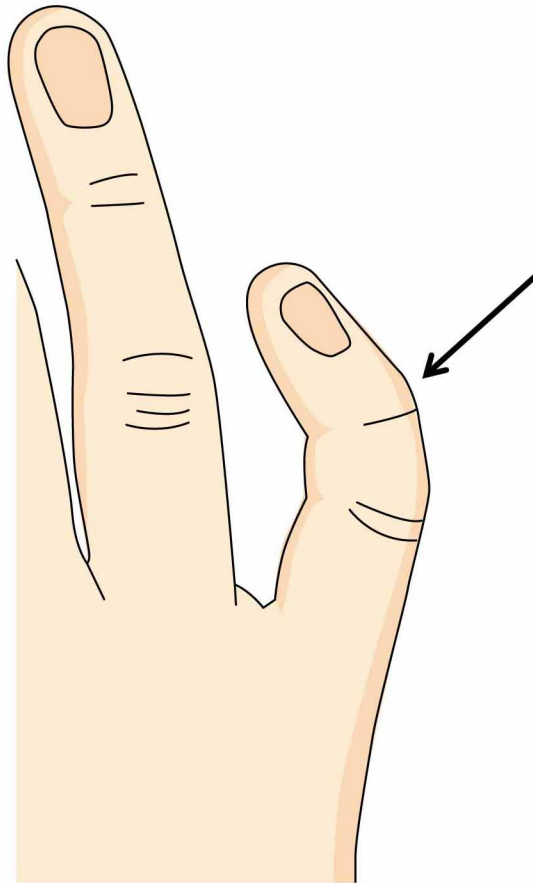
● 症状 ●

指を正面から見たときに曲がっている状態を斜指症といいます。

通常痛みはなく、不自由もありません。

生まれつき曲がっていて変化しないものと、身体の成長に伴って徐々に曲がりが大きくなるものがあります。

指が短いことも特徴です。



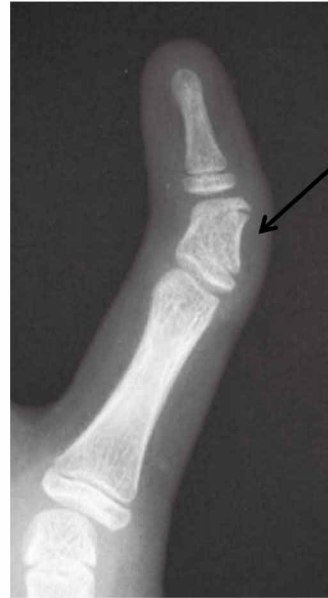小指の斜指症

● 原因・病態 ●

- 指の骨の変形が原因ですが、どうして生じるかはわかっていません。
指の曲がり以外に病気がない場合と、他の先天異常と合併して見られる場合があります。

● 診断 ●

手の外見の診療と、レントゲン検査で診断します。
成長に応じて何回かレントゲン検査を行うことがあります。
生まれつき骨の形が台形や三角形になっているものや、骨の成長軟骨が曲がっているものがあります。

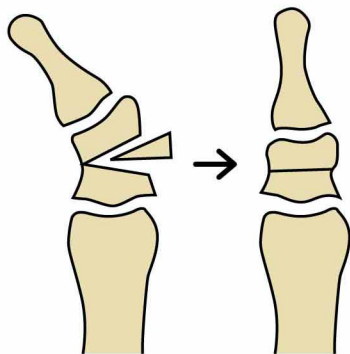


2番目の骨(中節骨)が台形状に変形

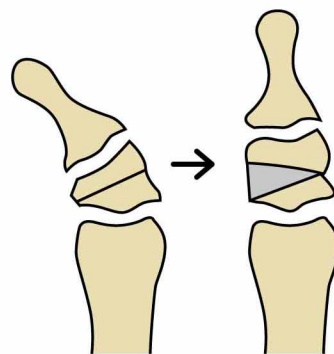
レントゲン写真

● 治療 ●

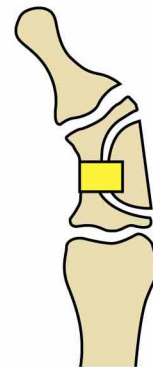
痛みや不自由がない場合は何もしないで様子を見ます。外見の曲がりや治したい時、不自由がある時、成長に伴って曲がりが大きくなる時は手術を行うことがあります。骨を切って曲がりやを矯正する手術、曲がった成長軟骨を取り除いて脂肪を移植する手術等があります。手術をあまり急ぐ必要はありません。



楔閉じ骨切り術



楔開き骨切り、骨移植術



成長軟骨板切除、脂肪移植術